

# РЕДКИЙ СЛУЧАЙ ГИПЕРТРОФИИ ВЕНЕЧНЫХ ОТРОСТКОВ — СИНДРОМ ЯСОВ

Статья предоставлена ОЦ «Алента», г. Харьков

В практике врача-ортодонта и хирурга, занимающегося оперативным решением ортодонтических задач, часто приходится сталкиваться с различными вариантами диспропорций формы, размеров и положения челюстей и их отдельных частей. В подавляющем большинстве случаев это касается зубочелюстных сегментов, что проявляется в виде нарушения прикуса. Тем более интересно следующее клиническое наблюдение, где не было ни нарушения соотношения челюстей, ни нарушения их положения. Но особенности анатомии ветви челюсти делали проведение челюстно-лицевой операции абсолютно необходимой.

## Клиническое наблюдение

Пациентка М., 17 лет (рис. 1—3). Обратилась с жалобами на низкую эстетику

улыбки (рис. 4—7), ограничение открывания рта (рис. 8), которое было трактовано как проявление дисфункции височно-нижнечелюстного сустава.

Установлена несъемная ортодонтическая аппаратура. Проведено выравнивание зубных рядов (рис. 9—13). Созданы хорошие окклюзионные контакты, но какой-либо динамики в отношении объема открывания рта не отмечено (рис. 14).

Пациентке проведено дополнительное обследование — компьютерная томография ветвей нижней челюсти с открытым и закрытым ртом. Для правильной фиксации нижней челюсти в положении максимального открывания рта, вызывавшего болезненные ощущения, пациентке изготовлена пластмассовая прокладка.

Результаты исследования подтверди-

ли справедливость первоначальной гипотезы: у пациентки выраженная гипертрофия венечных отростков нижней челюсти. При открывании рта отростки контактируют с телом скуловой кости, что препятствует дальнейшему движению в суставе. Изготовлены стереолитографические модели челюстей (рис. 15—20).

Пациентке было рекомендовано оперативное вмешательство.

Под наркозом с использованием ларингеальной маски через внутриротовой доступ проведено скелетирование передней поверхности ветвей челюстей (рис. 22).

Обращала на себя внимание резкая выраженность сухожилий височных мышц. Ограниченное открывание рта препятствовало широкому обзору и свободному манипулированию

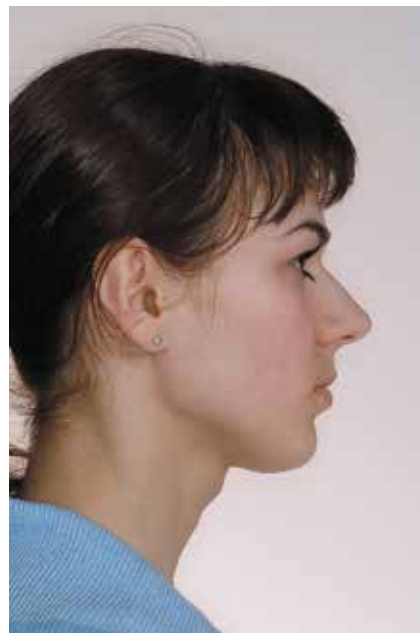


Рис. 1-3. Внешний вид пациентки перед началом лечения

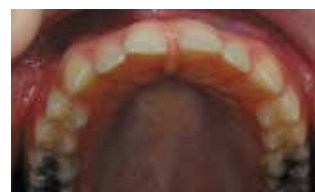
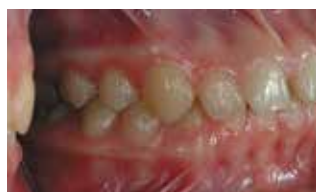
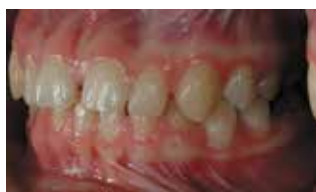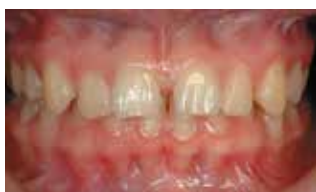Рис. 4-7. Вид зубных рядов пациентки перед началом лечения

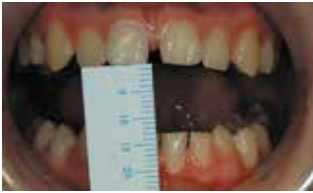

Рис. 8. Степень открывания рта

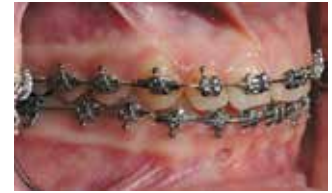
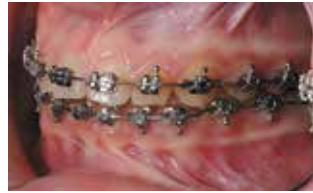
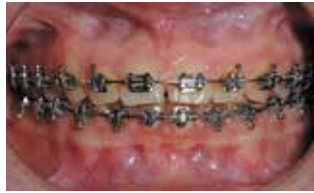Рис. 9-11. Вид зубных рядов на этапе нивелирования

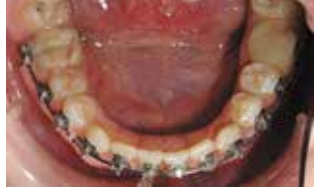
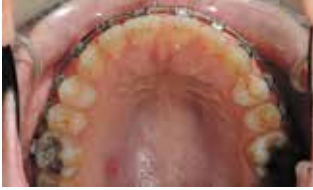
Рис. 12-13. Вид зубных рядов на этапе нивелирования

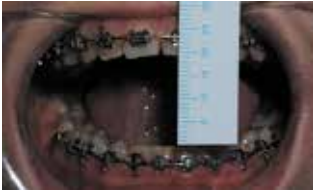

Рис. 14.

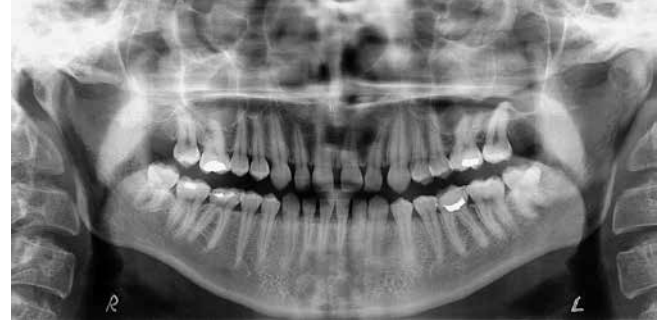

Рис. 15. Ортопантомограмма пациентки

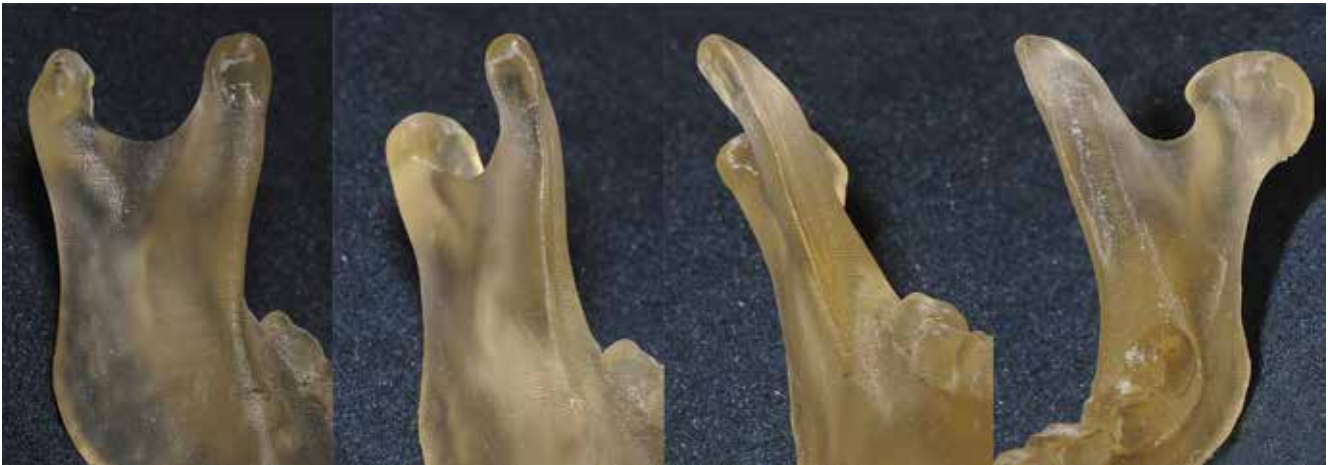

Рис. 16.

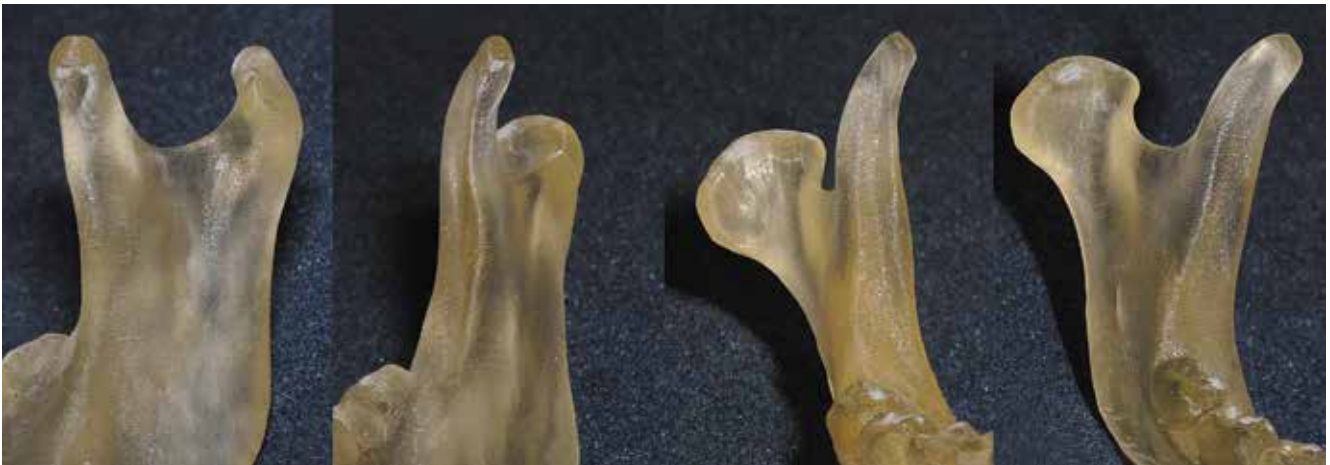

Рис. 17.



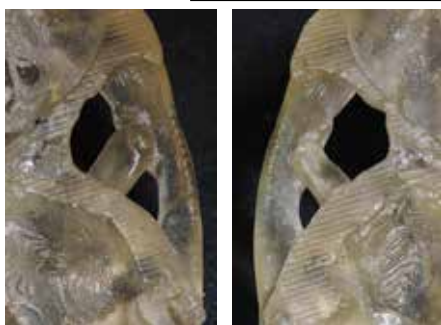

Рис. 18-19.

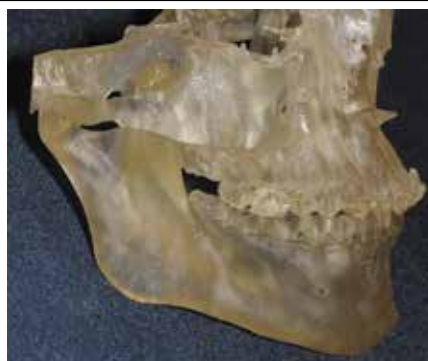

Рис. 20-21.

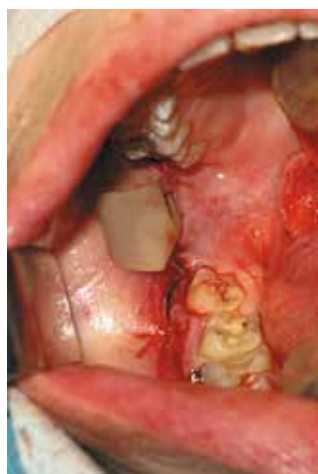
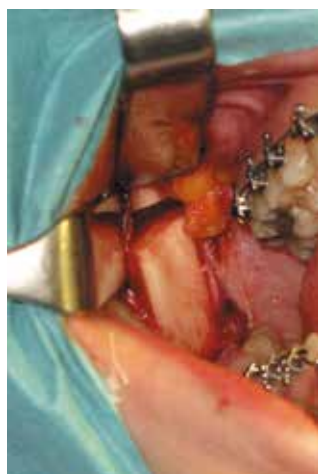
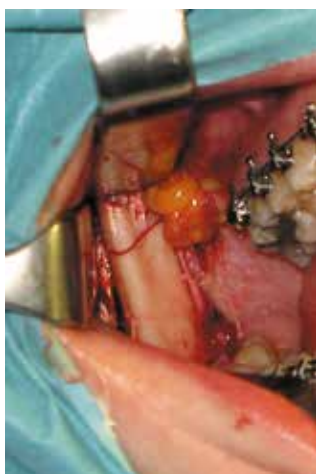Рис. 22-24.

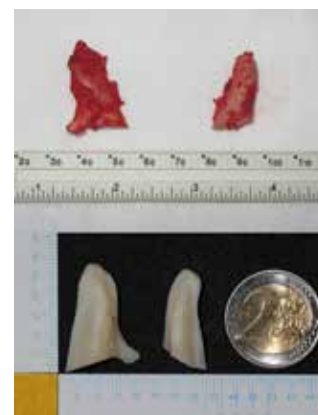

Рис. 25. Резецированные венечные отростки



Рис. 26.



Рис. 27.

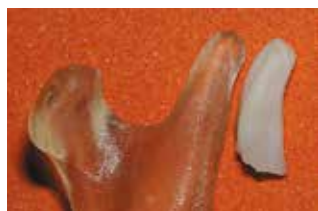

Рис. 28.

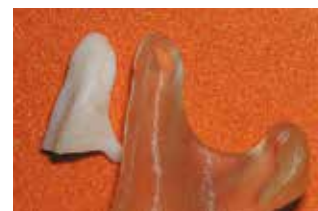

Рис. 29.

в ране. Гладилкой был пропальпирован рельеф кости по наружной поверхности ветвей и определен уровень расположения вырезки ветвей. Реципрокной пилой выполнена остеотомия венечных отростков у их основания (рис. 23).

При выведении резецированных отростков из височной ямки проводилась отслойка сухожилий.

После этого открывание рта стало свободным и составляло более 5 см. Рана ушита с оставлением перчаточного выпускника (рис. 24).

Послеоперационный период протекал без особенностей. Швы сняты на 8 сутки (рис. 25).

Начиная с седьмого дня пациентке рекомендовано проведение упражнений по открыванию рта для преодоления явлений воспалительной контрактуры: открывание рта стабилизировалось на уровне дооперационных 2,5 см.

Пациентке выполнена электромиография жевательных мышц, компьютерно-

ассоциированный тренинг по методу биологической обратной связи (метод БОС). Проведение реабилитационных процедур в течение двух месяцев позволило добиться нормализации открывания рта.

Ортодонтическое лечение завершено. Достигнуты множественные стабильные окклюзионные контакты.

#### Обсуждение

Синдром O. Jacob является редкой аномалией развития нижней челюсти. Этиология данного заболевания включает в себя неопластические процессы вечноного отростка (остеохондрома, хондрома, остеома), травму, повышенный тонус височной мышцы, патологию эндокринной системы, генетический фактор. Важно отметить, что чаще синдром O. Jacob встречается у молодых мужчин (в 5 раз — по данным S. Higashi). Проявление гиперплазии вечноного отростка ветви нижней челюсти: огра-

ничение открывания рта, боль. Дифференциальная диагностика данного заболевания с фиброзным или костным анкилозом височно-нижнечелюстного сустава, оссифицирующим миозитом, склеродермией, новообразованиями вечноного отростка проводится на основании рентгенологических и клинических данных, компьютерной томографии.

Такой вариант анатомии создаёт много проблем для пациента, которые не могут быть решены с помощью лечебно-физкультуры и физиотерапии, следовательно, его полноценная функциональная реабилитация может быть выполнена только после хирургического вмешательства. Операция технически не сложна и не связана с тяжелым реабилитационным периодом. Но для правильного планирования необходимо поставить правильный диагноз, а для этого нужно знать о существовании такой аномалии.